

## Réparation sous arthroscopie des ruptures de la coiffe des rotateurs.

### Arthroscopic repair of rotator cuff tears

Chebil M.,<sup>1</sup> Khémiri CH.<sup>2</sup>

1. Tanit Médical, Avenue du Japon Montplaisir - Tunis

2. Service d'Orthopédie Traumatologie - Hôpital La Rabta - Tunis

CORRESPONDANCE : **Mounir CHEBIL**

Tanit Médical, Avenue du Japon Montplaisir - Tunis

E-Mail : mounir.chebil@planet.tn

#### INTRODUCTION

L'apport de l'arthroscopie dans la chirurgie de l'épaule est actuellement bien admis. Ses avantages sont multiples, une faible morbidité, un respect des muscles péri-articulaires des cicatrices minimes et une hospitalisation courte. Cependant, ses indications restent sujettes à discussion. Dans la chirurgie de réparation des ruptures de la coiffe des rotateurs, le taux d'échec anatomique qui constitue la complication majeure de la réparation arthroscopique [1-3], diminue actuellement de façon significative et ceci grâce à la restriction des indications de réparation aux ruptures peu ou pas rétractées, à l'amélioration des techniques de réparation et de l'expérience des chirurgiens [4-7]. L'objectif de ce travail est de décrire la technique de réparation arthroscopique d'une rupture de la coiffe des rotateurs.

## I. TECHNIQUE CHIRURGICALE

L'intervention est pratiquée sous anesthésie générale. Nous installons les patients en décubitus latéral avec traction du membre qui le maintient en abduction de 30- 45° et antépulsion de 15°. Les repères osseux sont tracés et les voies d'abord sont systématiquement marquées.

Pour pratiquer une réparation de coiffe sous arthroscopie, il est nécessaire de disposer du matériel suivant :

- une colonne d'arthroscopie classique. Nous insistons surtout sur l'utilité d'une arthropompe et d'un système de section coagulation.
- un ancillaire de suture de coiffe faite de passes fils et de système d'implantation d'ancres.
- et des canules de travail.

Les voies d'abord utilisées sont multiples (Fig 1).

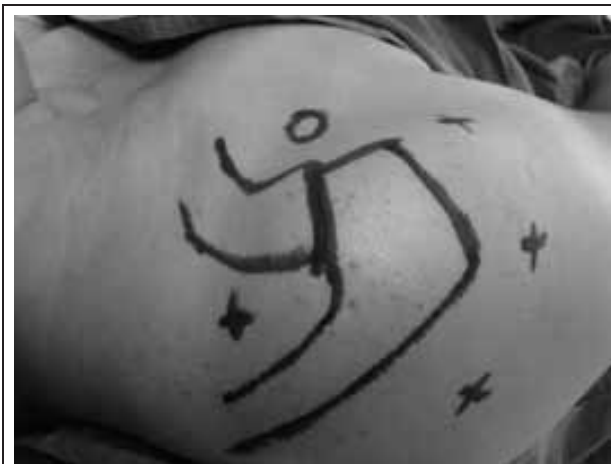

Figure 1 : Voies d'abord

Certaines sont pratiquées systématiquement. Ce sont la voie postérieure située à 2cm en dedans et en dessous de l'angle postéro externe de l'acromion, la voie externe située à 2 cm en dehors du bord postéro-externe de l'acromion et la voie antéro-externe située à 2 cm en dehors du bord antérieur de l'acromion. D'autres voies sont pratiquées en fonction du type de la rupture à réparer : la voie antérieure faite selon la technique «de dedans en dehors» située en dehors de l'apophyse coracoïde et la voie supérieure située en dedans de l'acromion dans la fosse sus épineuse dans l'angle que forme l'épine de l'omoplate avec le bord interne de l'acromion.

Le premier temps de l'intervention consiste à faire une exploration intra-articulaire par voie postérieure. On explorera l'état de cartilage, de la longue portion du biceps, et surtout de la face profonde de la coiffe pour repérer la rupture (Fig 2). Le deuxième temps consiste à passer dans l'espace sous acromial en mettant l'optique dans la voie postéro externe. Par une voie instrumentale antéro externe on va faire une bursectomie qui est pratiquée au couteau de «shaver»; on va étudier la rupture, son extension dans le plan

sagittal et dans le plan frontal.

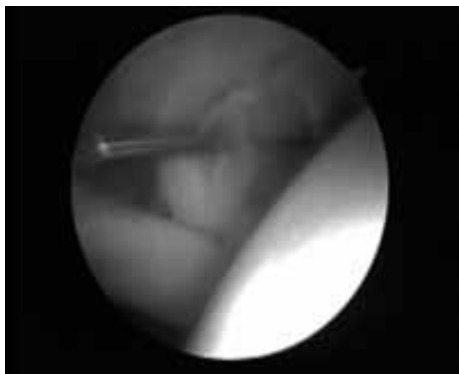

Figure 2 : Rupture sus épineux vue endoarticulaire

Par la voie externe on va tirer sur la coiffe pour étudier la rétraction de celle-ci et la possibilité de la réinsérer sur le trochiter (Fig 3).

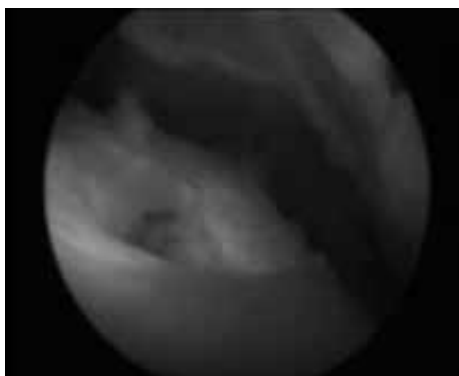


Figure 3 : Rupture sus épineux vue sous acromiale

On complète la bursectomie et le nettoyage de l'espace sous acromial pour bien contrôler les gestes de réparation. Lorsque la coiffe est rétractée, on fera une libération aussi bien sur sa face superficielle que sur la face profonde en sus glénoïdien. Ce temps est hémorragique et nécessite un système de coagulation. Après la libération de la coiffe, on passera au 3<sup>ème</sup> temps qui est l'acromioplastie qui va consister à faire une désinsertion du ligament acromio-coracoïdien de la face antéro-inférieure de l'acromion (Fig 4) suivie d'un désépaississement de cette surface afin d'aboutir à un acromion plat (Fig 5).

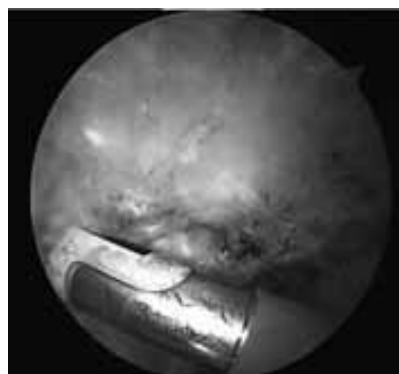


Figure 4 : Désinsertion du ligament acromio-coracoïdien

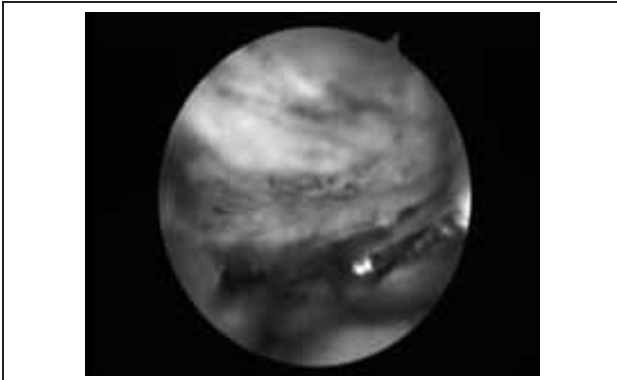


Figure 5 : Acromioplastie antéro inférieure

Après l'acromioplastie on avive la surface trochantérienne par la fraise motorisée. Pour la réinsertion, nous utilisons des ancrs métalliques avec double fil type Fiber Wire n°2 (Arthrex.). Ces ancrs sont implantées sur la surface trochantérienne après repérage à l'aiguille (Fig 6).

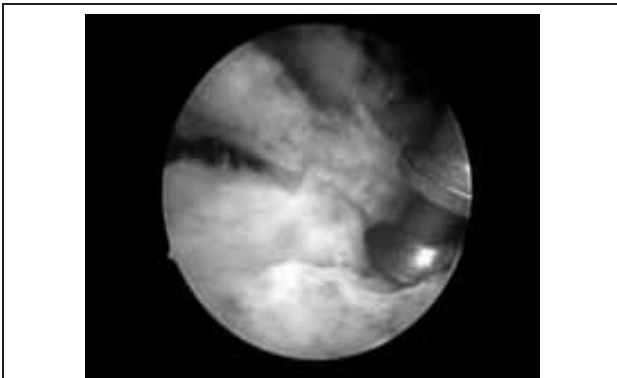


Figure 6a : Implantation de l'ancre dans la surface trochantérienne

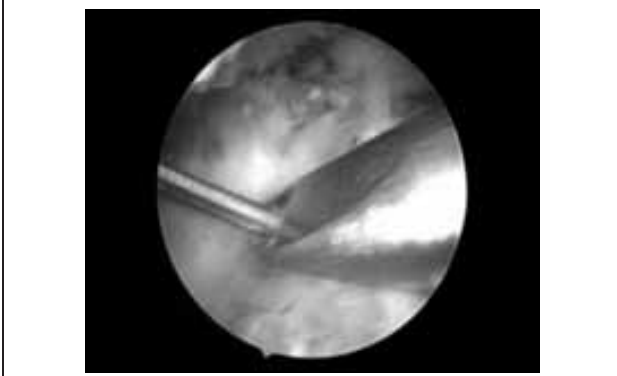


Figure 6b : Passage du fil dans le tendon de la coiffe

Les ancrs sont mises une à une et leur nombre varie en fonction de l'importance de la rupture. Une fois implantée, on fait passer le fil dans la coiffe. Il existe plusieurs type d'instruments pour passer les fils. Nous utilisons la pince «Viper» (Arthrex) (Fig 6) a comme avantages la simplicité d'utilisation et la largeur de la prise de sa «mâchoire» permettant d'avoir une large prise. Nous utilisons des points simples et donc chaque fil est passé une seul fois. Ces étapes sont répétées jusqu'à ce qu'on passe tous les fils un à un. Enfin on va nouer les fils un par un et ceci par un pousse nœud. Nous faisons des demi clés coulissants avec des clés inversées (Fig 7). En fin d'intervention, les voies d'abords sont fermées par des points cutanées sans drainage.

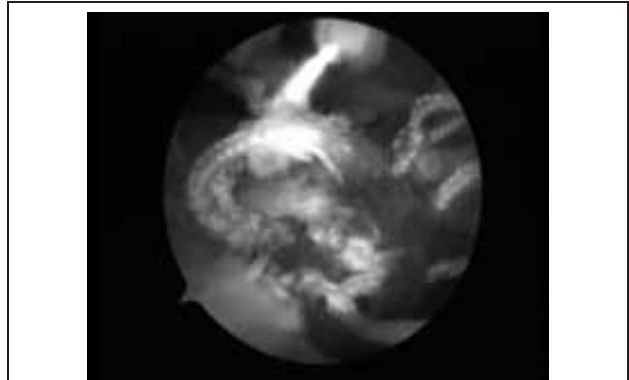


Figure 7 : Aspect final

En post-opératoire, l'épaule est immobilisée dans un mayo-clinic si la rupture n'est pas rétractée, ou dans un coussin d'abduction si la rupture est rétractée. La durée d'immobilisation est de 4 semaines suivie d'un programme de rééducation progressive.

## II. CONCLUSION

La technique de réparation de coiffe sous arthroscopie reste une technique relativement difficile qui nécessite une courbe d'apprentissage et une instrumentation spécifique. Quand l'indication de réparation sous arthroscopie est bien posée et lorsque la réparation est bien pratiquée, les résultats de cette technique sont satisfaisants et ces avantages deviennent très bénéfiques.

## III. RÉFÉRENCES

- 1) Thomazeau H, Gleyze P, Frank A, Lévine C, Walch G, Devallet P. Arthroscopic debridement of full-thickness tears of the rotator cuff: a retrospective multicenter study of 283 cases with 3-year follow-up. *Rev Chir Orthop* 2000; 86:136-42.
- 2) Zheng N, Harris HW, Andrews JR. Failure analysis of rotator cuff repair: a comparison of three double-row techniques. *J Bone Joint Surg* 2008; 90A:1034-42.
- 3) Brislin KJ, Field LD, Savoie FH 3rd Complications after arthroscopic rotator cuff repair. *Arthroscopy* 2007; 23:124-8.
- 4) Bennett WF. Arthroscopic repair of full-thickness supraspinatus tears (small-to-medium): A prospective study with 2- to 4-year follow-up. *Arthroscopy* 2003; 19:249-56.
- 5) Ko SH, Lee CC, Friedman D, Park KB, Warner JJ. Arthroscopic single-row supraspinatus tendon repair with a modified mattress locking stitch: a prospective, randomized controlled comparison with a simple stitch. *Arthroscopy* 2008; 24:1005-12.
- 6) Lafosse L, Brzoska R, Toussaint B, Gobezie R : The outcome and structural integrity of arthroscopic rotator cuff repair with use of the double-row suture anchor technique. *Surgical technique. J Bone Joint Surg* 2008; 90A Suppl 2:275-86.
- 7) Lee CC, Friedman D, Park KB, Warner JJ: Arthroscopic single-row supraspinatus tendon repair with a modified mattress locking stitch: a prospective, randomized controlled comparison with a simple stitch. *Arthroscopy* 2008; 24:1005-12.