

## Tumeur à cellules géantes de la cheville. À propos de un cas

### Giant cell tumor of the ankle. Case report

Mnif H., Zrig M., Koubaa M., Zrouer S.,\* Abid A.

Service d'Orthopédie Traumatologie. Hôpital Fattouma Bourguiba. Monastir - Tunisie.

\*Service de Rhumatologie. Hôpital Fattouma Bourguiba. Monastir - Tunisie.

#### CORRESPONDANCE : Mnif HICHEM

Hôpital Fattouma Bourguiba. Rue 1<sup>er</sup> juin. 5000 Monastir - Tunisie.

E-mail : mnif\_hich@yahoo.fr

#### RÉSUMÉ

La tumeur à cellule géante (TCG) est une lésion ostéolytique bénigne de l'adulte jeune. Elle se situe préférentiellement sur les os longs en zone épiphysaire. La localisation au niveau de la cheville est rare. Nous rapportons un cas d'une TCG localisée au niveau de l'extrémité inférieure du tibia, révélée par une tuméfaction douloureuse de la cheville évoluant depuis 3 mois. La radiologie standard et l'imagerie par résonance magnétique (IRM) ont objectivé une ostéolyse excentrée de l'extrémité inférieure du tibia avec rupture de la corticale postérieure et une réaction périostée en « triangle de Codman ». Le diagnostic évoqué était une tumeur osseuse maligne, cependant la biopsie a confirmé le diagnostic d'une TCG. L'évolution après curetage comblement a été marquée par la survenue d'une récurrence tumorale à 11 mois. Un deuxième curetage puis comblement par du ciment au PMMA a permis la guérison avec une bonne récupération fonctionnelle.

#### ABSTRACT

Giant-cell tumor of bone (GCT) is a benign tumour, located preferentially on the epiphyseal long bone. Ankle localisation is rare. We present a case of GCT, presenting as gradually increasing pain and swelling in the tibial pilon over the course of 3 months. Standard radiology and MRI showed large eccentric, expansile lesion in the medial aspect of the distal tibia with rupture of the cortex suggestive of malignant tumor of the bone. A biopsy was performed which confirmed a GCT of bone. Curettage of the lesion and packing of the resultant defect with cancellous bone resulted in recurrence after 11 months. The recurrence was treated with curettage and packing polymethylmethacrylate cement resulted in disappearance of tumor with good functional recovery.

## I. INTRODUCTION

La tumeur à cellule géante (TCG) est une lésion ostéolytique primitive, de siège habituellement épiphysaire et touchant le plus souvent l'adulte jeune [1].

Il s'agit d'une tumeur souvent bénigne. Certaines formes sont agressives et présentent même des métastases pulmonaires. Son traitement est presque exclusivement chirurgical mais non univoque.

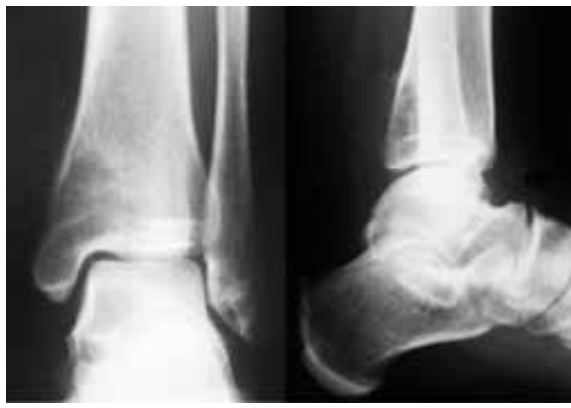Nous rapportons une observation d'une TCG hautement agressive du pilon tibial.

## II. OBSERVATION

Une femme de 27 ans a consulté pour une tuméfaction douloureuse de la cheville gauche, apparue 3 mois avant et augmentant rapidement de volume. L'examen clinique a permis de palper une tuméfaction, faisant 6 cm de grand axe en regard de la face postéro-interne de la cheville gauche.

Les poulx pédiens et tibial postérieur étaient présents. L'examen sensitivo-moteur de la cheville et du pied gauche était normal.

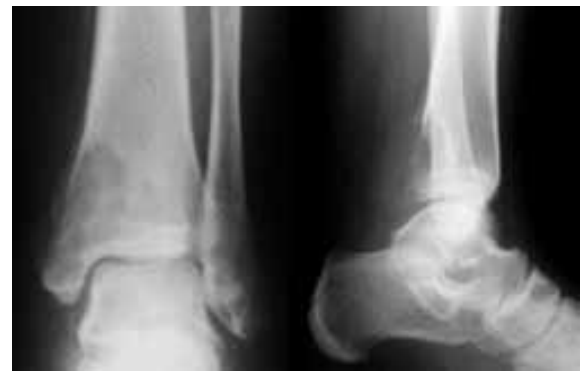La radiographie standard pratiquée, ailleurs, 2 mois avant, a montré la présence d'une ostéolyse géographique excentrée localisée au niveau de la partie postéro-interne de l'extrémité inférieure du tibia gauche type Ib de Lodwic, passée inaperçue (Fig 1).



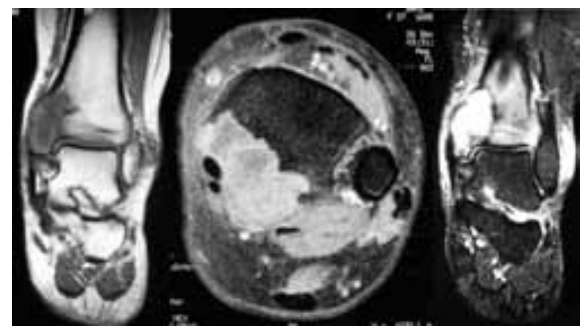
**Figure 1 :** Radiographie de la cheville : Ostéolyse géographique excentrée au niveau de la partie postéro-interne de l'extrémité inférieure du tibia gauche

Un nouveau bilan radiographique a objectivé une augmentation de la taille de l'ostéolyse avec rupture de la corticale postérieure et envahissement des parties molles. La réaction périostée était interrompue en «triangle de Codmann» (Fig 2).

L'IRM a souligné la présence d'une lésion épiphysio-métaphysaire multiloculaire, se rehaussant après injection de gadolinium et refoulant les parties molles postérieures sans atteinte articulaire. Le pédicule vasculo-nerveux tibial postérieur était refoulé sans être envahi par la tumeur (Fig 3). Cet aspect était compatible avec un processus pathologique très rapidement évolutif et hautement agressif évoquant en premier lieu une tumeur osseuse maligne.



**Figure 2 :** Radiographie de la cheville (2 mois après): Effraction de la corticale postérieure et envahissement des parties molles avec apparition d'une réaction périostée en «triangle de Codmann»



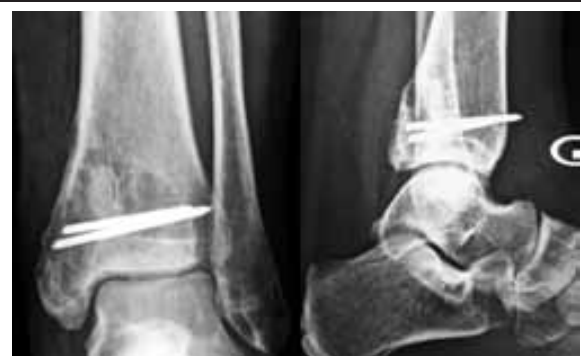**Figure 3 :** IRM : Lésion épiphysio-métaphysaire multiloculaire sans atteinte articulaire (3a, 3b), se rehaussant après injection de gadolinium (3c)

Le bilan d'extension fait d'une TDM abdomino-thoracique était normal.

Une biopsie a été faite et l'étude histologique a confirmé le diagnostic d'une TCG sans signes de malignité devant une cellularité marquée faite de cellules géantes comprenant de multiples noyaux ronds ou ovales et d'éléments mononucléés ovales ou fusiformes.

Le traitement a consisté en un curetage intra-lésionnel de la tumeur associé à une autogreffe cortico-spongieuse prélevée à partir de la crête iliaque et fixée par 2 broches, permettant de combler la perte de substance osseuse.

L'évolution a été marquée par la survenue d'une récurrence tumorale au terme de 11 mois, suspectée par la réapparition de la tuméfaction et de l'ostéolyse (Fig 4), confirmée par l'examen anatomopathologique de la biopsie.



**Figure 4 :** Radiographie standard 11 mois après le premier curetage objectivant une ostéolyse du pilon tibial témoignant d'une récurrence tumorale

La reprise chirurgicale avec contrôle radioscopique a permis de cureter la totalité du tissu tumoral situé à une marge de 5 mm par rapport à l'interligne tibio-talienne. La cavité résiduelle a été comblée par une première couche d'os spongieux bourrée en zone sous chondrale puis du ciment au polyméthyl metacrylate (PMMA).

Au recul de 30 mois, la cheville était stable et indolore. Sa mobilité était de 15° de flexion dorsale et 40° de flexion plantaire (Fig 5) et aucune récurrence tumorale n'a été notée (Fig 6).

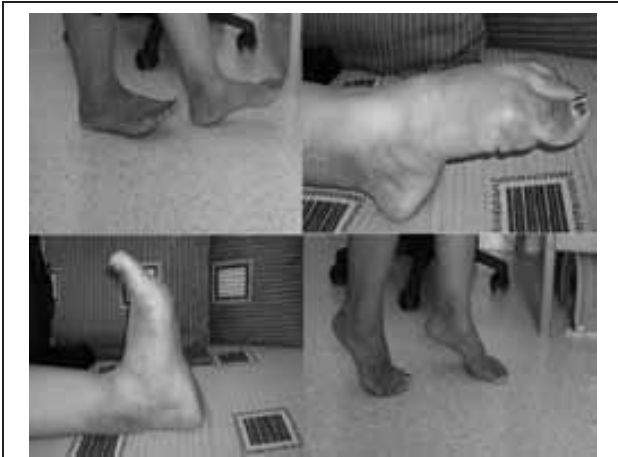

Figure 5 : Résultat fonctionnel satisfaisant au recul de 30 mois

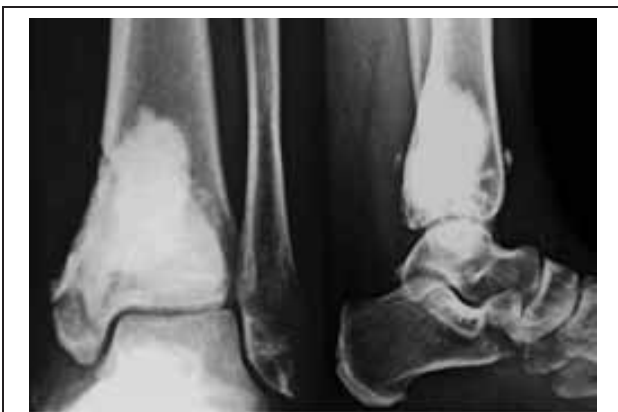

Figure 6 : Résultat radiologique satisfaisant au recul de 30 mois : sclérose (flèche) entourant le ciment et absence d'ostéolyse

### III. DISCUSSION

La TCG est une tumeur rare, sa fréquence est estimée à 5 à 10% par rapport à l'ensemble des tumeurs osseuses primitives. La localisation au niveau de la cheville et du pied est rare, ne dépassant pas 4% de l'ensemble des TCG [2].

Le tableau clinique de la TCG est très peu spécifique. La douleur est le maître symptôme d'apparition spontanée ou souvent après un traumatisme. [3-7].

La découverte d'une tuméfaction palpable est plus rare. Elle se voit surtout dans les sites superficiels comme c'est le cas que nous rapportons où la tumeur siégeait au niveau de la face postéro-interne du pilon tibial directement sous la peau. A la radiographie standard, l'aspect le plus clas-

sique est celui d'une ostéolyse géographique, excentrée dont la localisation est essentiellement épiphysaire. La présence d'une ostéolyse sans aucune condensation périphérique, associée à une destruction franche de la corticale, évolutive en quelques semaines sont tous des éléments qui plaident en faveur de la haute agressivité [8, 9] correspondant selon Campanacci [10] à un grade III. Le type de la réaction périostée en «triangle de Codmann» qui est inhabituel dans cette tumeur, constitue un élément en plus en faveur de sa haute agressivité.

L'IRM analyse mieux l'extension intra osseuse et dans les parties molles. Cette évaluation est plus fine et précise que le scanner. L'IRM permet aussi d'établir le rapport de la tumeur avec les éléments nobles vasculo-nerveux adjacents. Tous ces éléments sont d'une importance capitale dans la planification du geste thérapeutique.

Le diagnostic de cette tumeur peut prêter confusion, dans les formes localisées, avec une tumeur brune, un kyste anévrysmal ou un chondroblastome. Dans les formes agressives, les principaux diagnostics différentiels sont les sarcomes avec essentiellement les ostéosarcomes télangiectasiques.

La biopsie constitue alors un temps primordial avant d'entreprendre le traitement afin de confirmer définitivement le diagnostic.

Le traitement de la TCG est basé classiquement sur un curetage intra lésionnel associé à une greffe osseuse, cependant le taux de récurrences après cette technique varie de 30 à 70% [3-5, 10-12]. Devant ce taux important de récurrences, des traitements adjuvants ont été proposés comme le phénol, l'azote liquide, la calcitonine ou le ciment au PMMA (sans la greffe osseuse). Le taux est passé alors à 17% tout adjuvants confondus [7].

Le comblement par le ciment constitue une alternative intéressante dans le traitement des TCG et permet de réduire le taux des récurrences. Il agit par le biais d'une nécrose thermique des cellules tumorales résiduelles après curetage et permet de combler la perte de substance osseuse résiduelle. Cette technique offre de nombreux avantages :

- une facilité dans la réalisation technique permettant une stabilité immédiate de la zone curetée avec un faible coût matériel
- une absence de morbidité d'un site donneur
- un faible taux de récurrences par rapport aux autres techniques ne dépassant pas 15%
- une aisance dans le diagnostic des récurrences du fait de sa radio opacité. Remedios [13] a défini la récurrence par la présence d'un liseré de plus que 5 mm au niveau de l'interface os-ciment et indique dans cette situation la réalisation d'une IRM afin de diagnostiquer la récurrence. Par contre la présence d'une sclérose tout autour

du ciment même discontinue est un très bon indicateur de guérison.

Cependant l'utilisation du ciment au PMMA peut exposer à de nombreux inconvénients dont les plus importants sont :

- La toxicité locale sur les cartilages avoisinants. Cette complication est prévenue par le respect d'une marge de sécurité d'au moins de 5 mm par rapport aux cartilages articulaires.
- Le risque de développement de phénomènes dégénératifs et arthrosiques qui sont la conséquence de l'altération de l'os sous chondral induite par la présence d'un important volume de ciment possédant des propriétés biomécaniques très différentes. Ce lien de causalité n'a pas été vérifié jusqu'à présent dans les séries de la littérature [7, 10].

Malgré ces inconvénients, le ciment au PMMA constitue une alternative de secours dans les récidives des TCG.

D'autres techniques peuvent être proposées dans la prise en charge des TCG qui consistent à faire une résection extra-articulaire de la tumeur suivie d'une arthrodèse ou prothèse de la cheville [14-17], qui retrouvent ses meilleures indications dans les envahissements articulaires importants au delà de toute chirurgie intra lésionnelle.

#### IV. CONCLUSION

La localisation au niveau de la cheville des TCG est inhabituelle et rare. Certaines formes peuvent simuler une tumeur osseuse maligne sur leur aspect radiologique et évolutif.

Leur traitement est basé sur un curetage intra-lésionnel minutieux associé le plus souvent à un adjuvant local et ceci en dehors des formes à envahissement articulaire. L'utilisation du ciment au PMMA constitue une solution de sauvetage dans ses formes hautement agressives ainsi que dans les récidives.

#### V. RÉFÉRENCES

- 1) Jaffe H.L, Lichtenstein L, Portis R.N. Giant cell tumors of bone. Its pathological appearance, grading, supposed variants and treatment. Arch Pathol 1940; 30:993-1031.
- 2) S. Kamath, M. Jane, R. Reid. Giant cell tumor around the foot and ankle. J Foot Ankle Surg 2006; 12:99-102.
- 3) Dahlin DC, Cupps RE, Johnson EW. GCT a study of 195 cases. Cancer 1970; 25:1061-70.
- 4) Goldenberg R.J., Campbell C.J., Bonfiglio M. Giant cell tumor of bone. (Analysis of 218 cases). J. Bone Joint Surg 1970; 52A:619-69.
- 5) Mac Grath P.J. Giant cell tumor of bone. An analysis of 52 cases. J. Bone Joint Surg 1972; 54B:216-29.
- 6) Meary R., Merle d'Aubigné R., Tomeno B., Sedel L. Tumeurs à cellules géantes. 85 observations suivies. Rev Chir Orthop 1975; 61:391-413.
- 7) Tomeno B, Forest M. Tumeurs à cellules géantes. Cahiers d'enseignement de la SOFCOT 1990; 38:31-5
- 8) Merle d'Aubigné R, Thomine J.M, Mazabraud A, Hammouche D. Evolution spontanée et post-opératoire des TCG (Indications thérapeutiques à propos de 39 cas dont 20 suivis cinq ans ou plus). Rev Chir Orthop 1954; 8:689-714.
- 9) Sedel L. Les tumeurs à cellules géantes des os (à propos d'une série homogène de 74 cas). Thèse Med. Université Cochin-Port Royal, Paris, 1973.
- 10) Campanacci M, Baldini N, Boriani S et coll. Giant cell tumor of bone. J. Bone Joint Surg 1987; 69A:106-14.
- 11) Mc Donald D.J, Sim F.H, McLeod R.A, Dahlin D.C. Giant cell tumor of bone. J. Bone Joint Surg 1986; 68A:235-42.
- 12) Sung H.W, Kuo D.P, Shu W.P, Chai Y.B, Liu C.C, Li S.M. Giant cell tumor of bone : analysis of two hundred and eight cases in chinese patients. J. Bone Joint Surg 1982; 64A:755-61.
- 13) Remedios D, Saifuddin A, Pringle J. Radiological and clinical recurrence of giant cell tumor of bone after the use of cement. J Bone Joint Surg 1997; 79B:26-30.
- 14) Lee SH, Kim HS, Park YB, Rhie TY, Lee HK. Prosthetic reconstruction for tumors of the distal tibia and fibula. Bone Joint Surg 1999; 81B:803-7.
- 15) Abudu A, Grimer RJ, Tillman RM, Carter SR. Endo-prosthetic replacement of the distal tibia and ankle joint for aggressive bone tumors. Int Orthop 1999; 23:291-4.
- 16) Shalaby S, Shalaby H, Bassiony A. Limb salvage for osteosarcoma of the distal tibia with resection arthrodesis, autogenous fibular graft and Ilizarov external fixator. J Bone Joint Surg 2006; 88B:1642-6.
- 17) Bishop AT, Wood MB, Sheetz KK. Arthrodesis of the ankle with a free vascularized autogenous bone graft. Reconstruction of segmental loss of bone secondary to osteomyelitis, tumor or trauma. J Bone Joint Surg 1995; 77A:1867-75.

